

悪性骨軟部腫瘍 肉腫 それってなに??

神奈川県立がんセンター
骨軟部腫瘍外科
根津 悠

悪性骨軟部腫瘍？肉腫？？

がん { 癌 (肺癌, 乳癌, 前立腺癌, 大腸癌など)
肉腫 (悪性骨軟部腫瘍)
造血器腫瘍 (白血病, 悪性リンパ腫など)

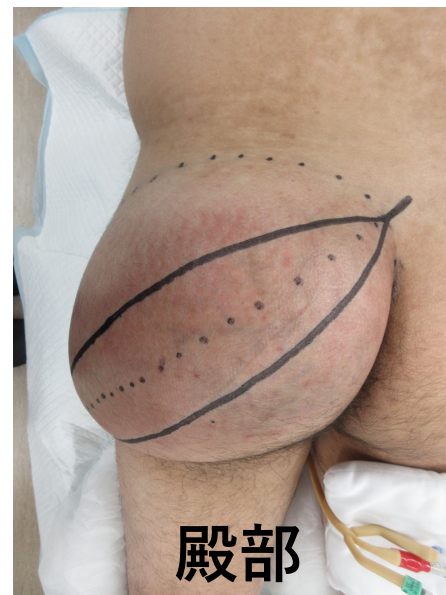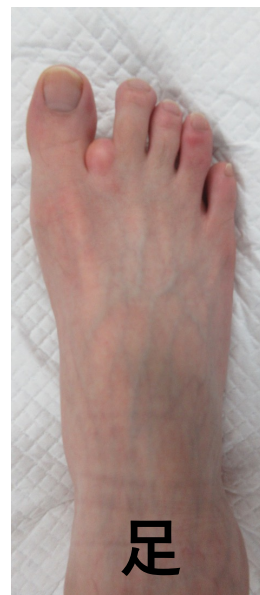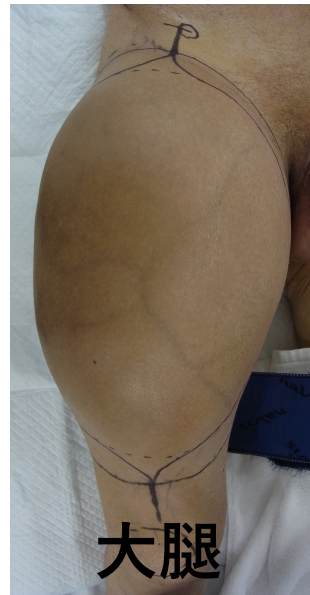
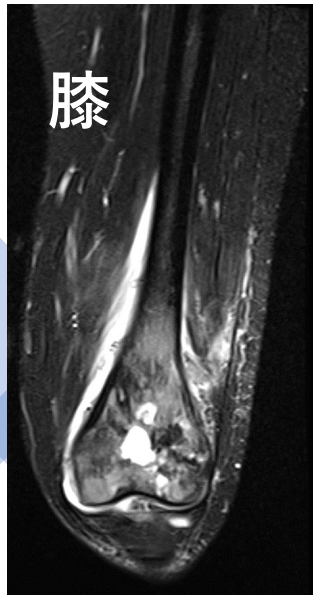
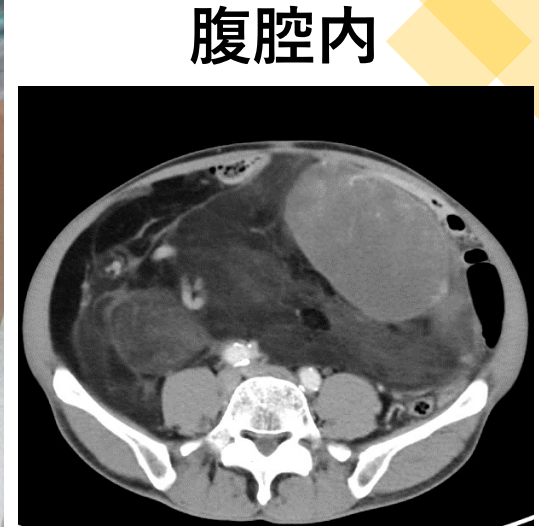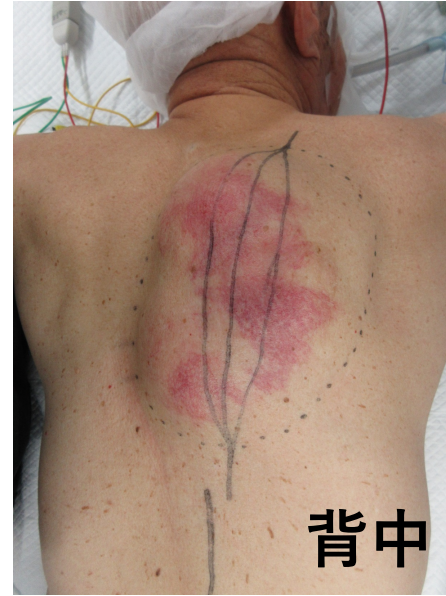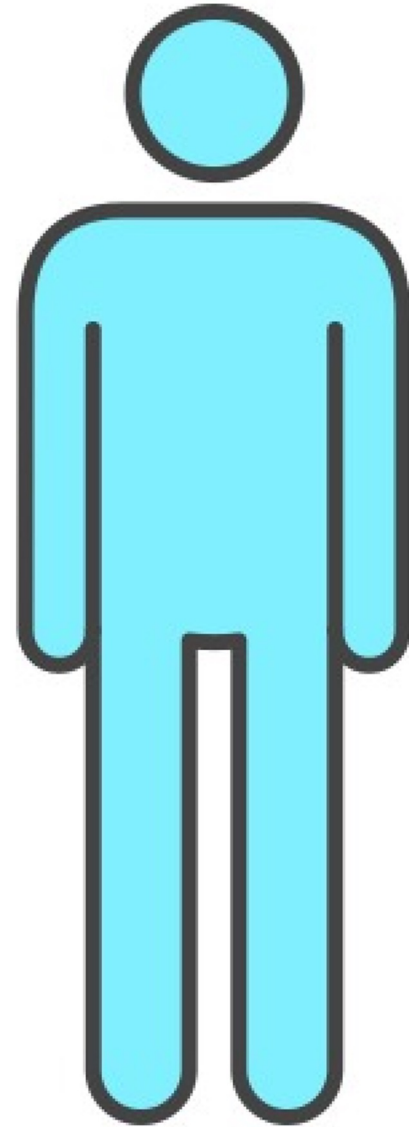
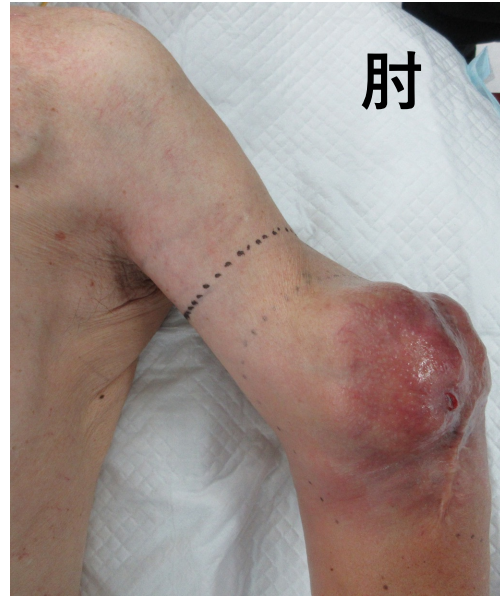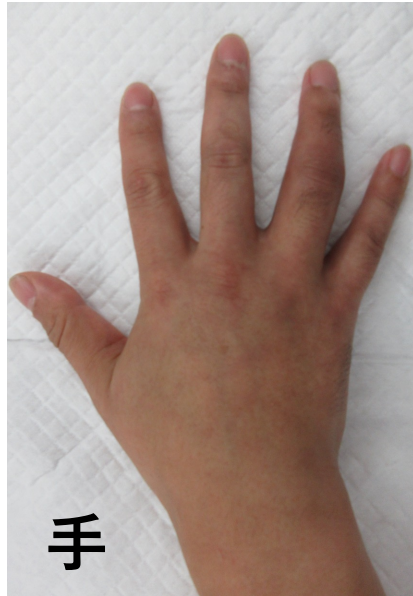肉腫って
なに??

肉腫 (悪性骨軟部腫瘍)

- 骨, 筋肉, 脂肪組織, 神経, 血管などにできるがん。
- さまざまな部位にできる。
- 種類が非常に多い。
骨 ; 約30種類, 軟部 ; 約50種類
- 患者さんがとても少ない。
骨 ; 0.8人, 軟部 ; 3人 /10万人あたり



からだのどこにもできる骨軟部腫瘍

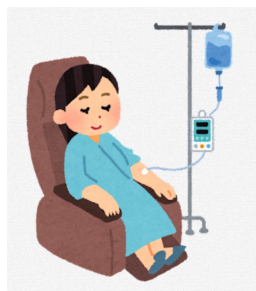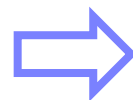


どこにできる？




肉腫の治療

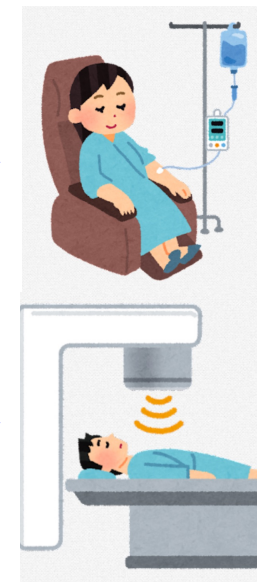


どうやって治すの？



化学療法



手術



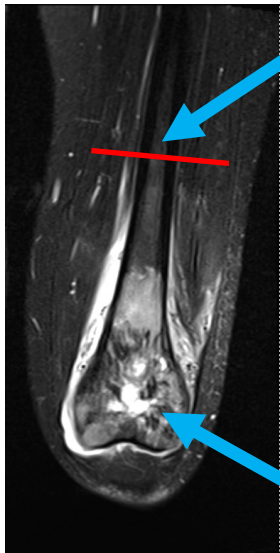
放射線治療



化学療法や放射線治療はあまり効かないことが多い。
手術が治療の中心。

肉腫の手術

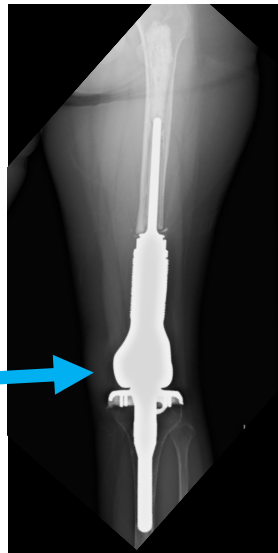
骨の肉腫の例



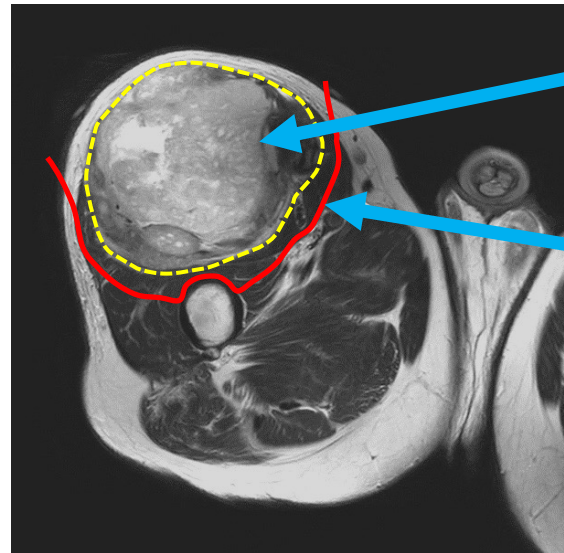
腫瘍から離れた位置で骨を切り, 周囲に筋肉なども付けて切除する。

切除した骨は人工物で置換・再建する。

腫瘍




軟部肉腫の例



腫瘍

腫瘍を皮膚や筋肉で露出なく包むようにして切除する。



へえ~!!


安全領域を付けた切除
「腫瘍広範切除術」
がもっとも大切!!

肉腫に対する重粒子線治療

手術による根治的な治療法が困難である限局性の骨軟部腫瘍

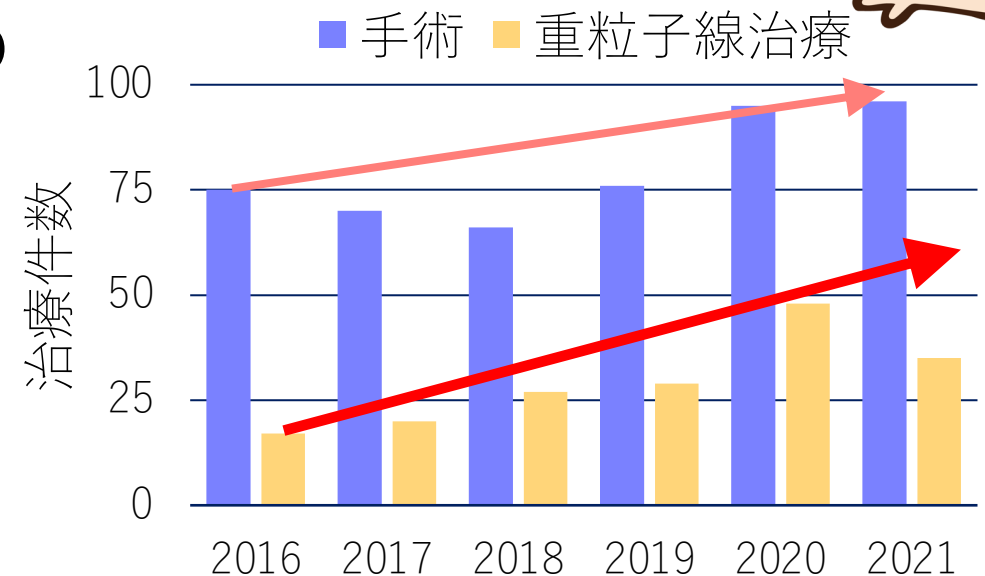
→ 腫瘍の周りに安全領域を付けられない。
脊椎, 骨盤, 腹腔内にできた腫瘍が多い。

そうなんだあ!



2016年4月以降の当センターでの
悪性骨軟部腫瘍に対する治療

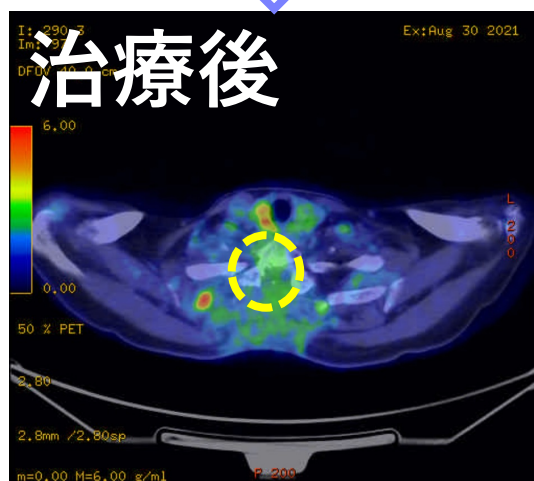
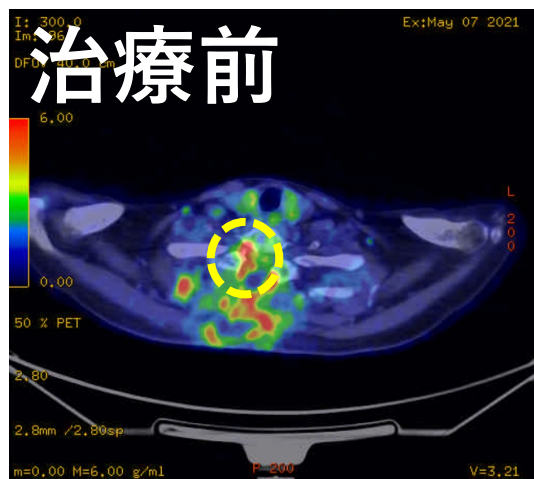
- ・手術：約500例
- ・重粒子線治療：約200例



重粒子線治療を行なった例

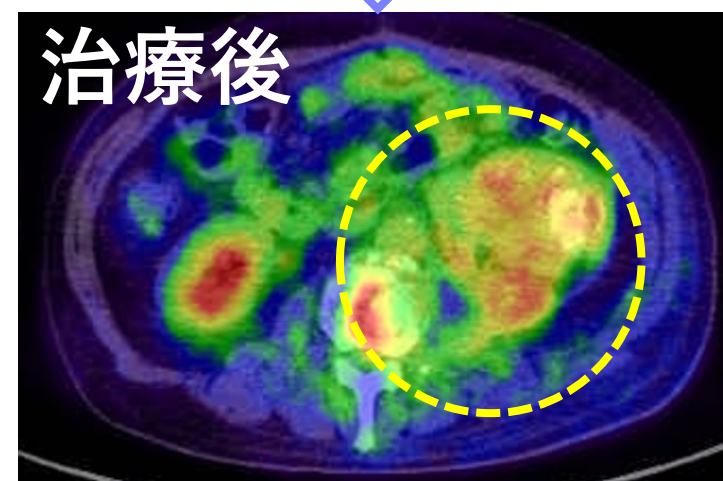
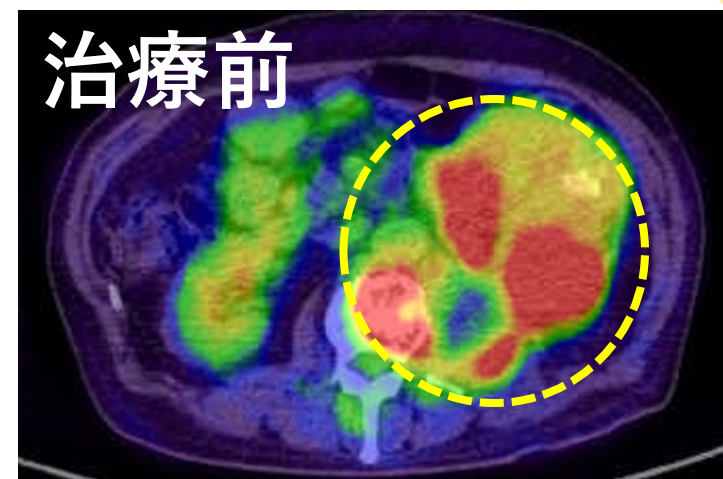
骨の肉腫の例

胸椎にできた
軟骨肉腫

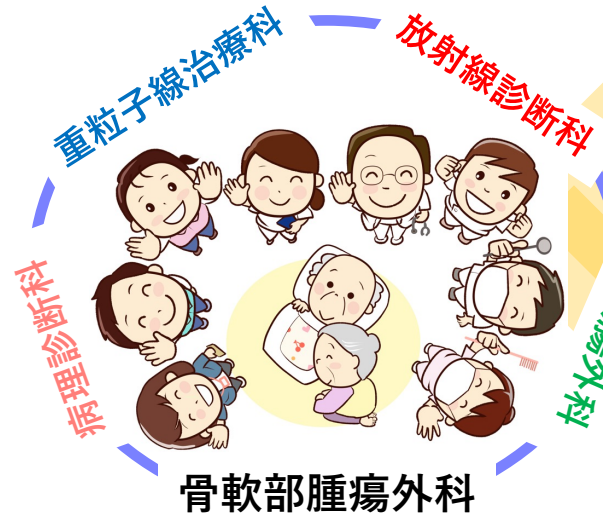

軟部肉腫の例

腹腔内にできた
脂肪肉腫



骨軟部腫瘍に対する 重粒子線治療の現状



悪性骨軟部腫瘍（肉腫）84例

